

CORSO DI PODOLOGIA BOVINA

Pillola n°2

Lesioni del piede bovino – parte 1

Andrea Casellato

Medico Veterinario

LESIONE E ZOPPIA NON SONO LA STESSA COSA

- **LESIONE** → alterazione strutturale o funzionale di un tessuto o di un organo, di origine traumatica o patologica → arto o piede alterati
- **ZOPPIA** → alterazione della locomozione → l'animale sente la necessità di proteggere l'arto o il piede, si tratta di un cambiamento comportamentale

Quindi **VACCA CON LESIONE ≠ VACCA ZOPPA**

O almeno...non sempre → Es. solo il 39% delle vacche con lesioni da dermatite digitale risultano zoppe (Frankena et al., 2009).

QUALI LESIONI?

Necessità di armonizzazione + rafforzare qualità e coerenza dei dati raccolti

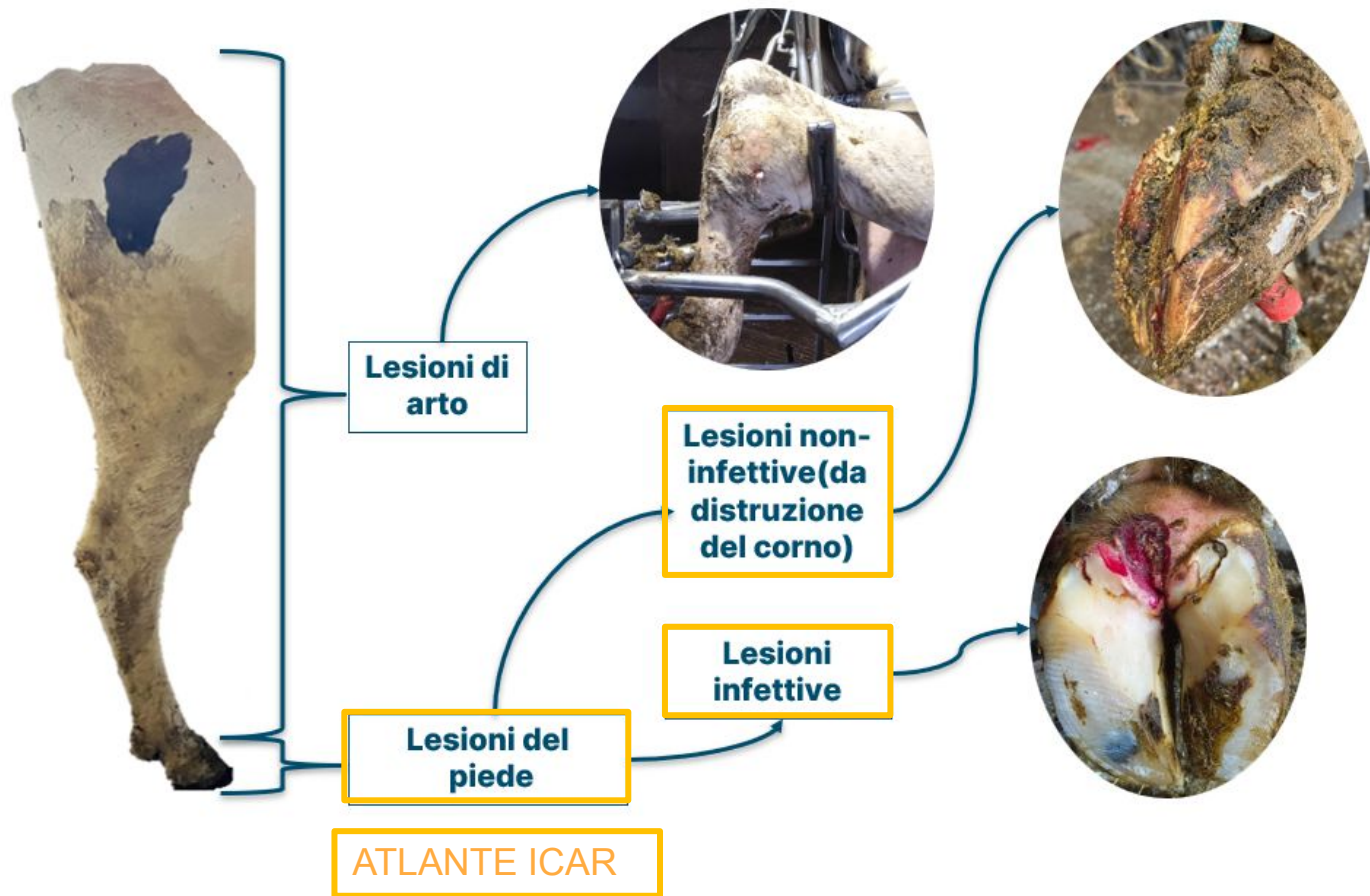


ICAR Claw Health Atlas, 2015



Fornisce indicazioni per una valida registrazione e utilizzazione dei dati della salute del piede, particolare attenzione rivolta al taglio degli unghioni

QUALI LESIONI?




PRINCIPALI LESIONI NON-INFETTIVE

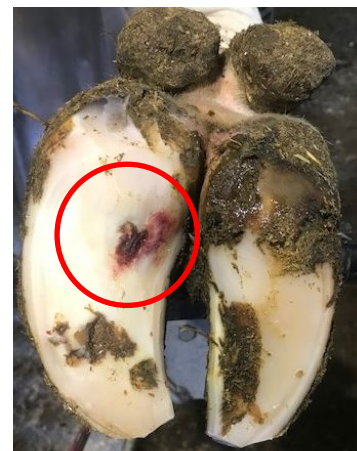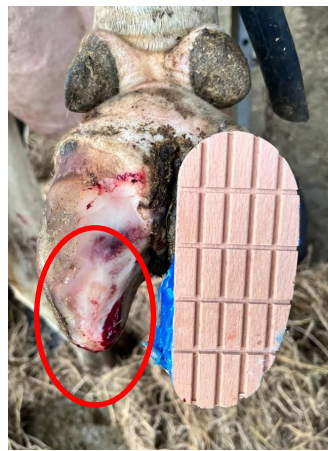Lesioni della scatola cornea

Prima differenziazione: tipologia di lesione

ASCESSO



ULCERA



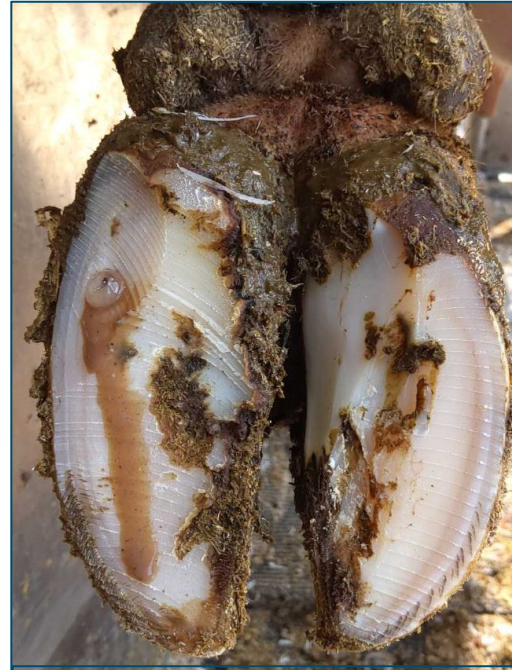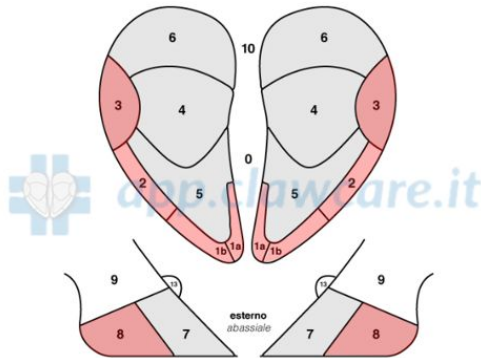
Indipendentemente dalla tipologia, le lesioni prendono il nome dalla zona del piede dalla quale originano



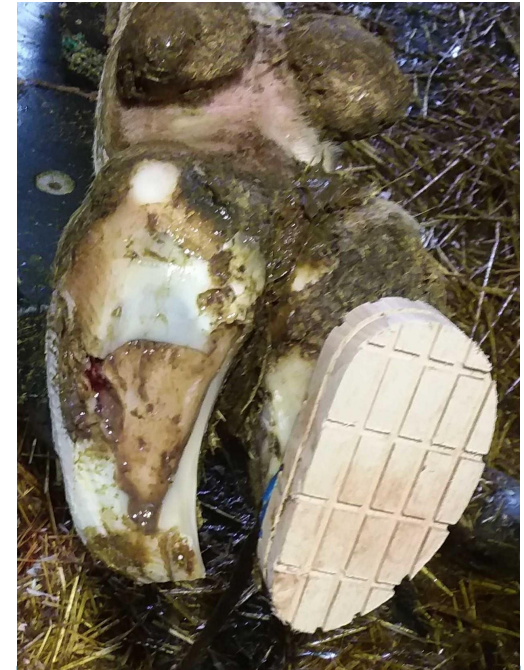IMPORTANTE LOCALIZZARE LA SEDE DI ORIGINE DELLA LESIONE

Malattia della linea bianca

- Struttura con composizione eterogenea
- Soggetta a traumi e separazioni → materia organica e inorganica intrappolata veicola i patogeni → ascesso →
- 2 scenari: pareggio correttivo o fistolizzazione.



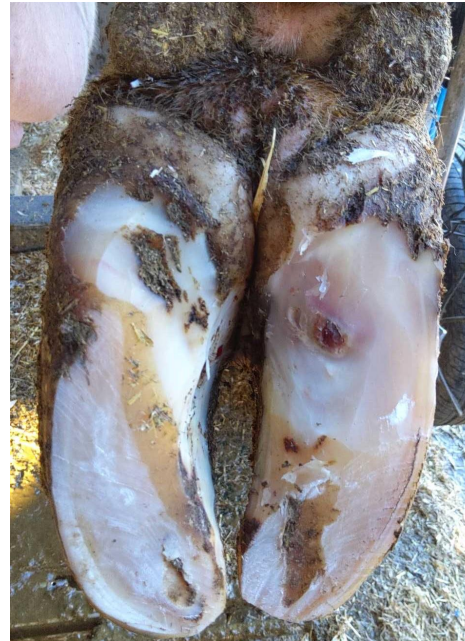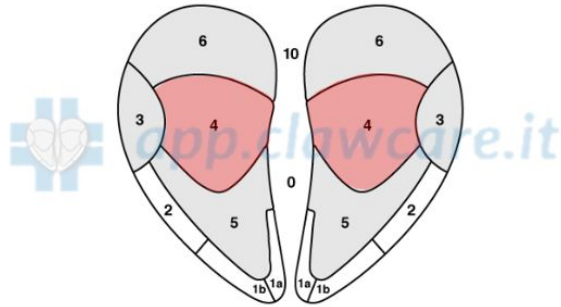
Fase ascessuale



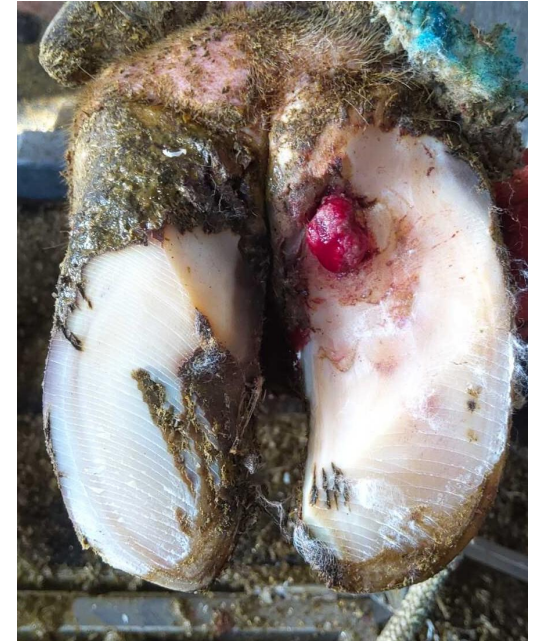Fase di cronicizzazione

Ulcera soleare

Difetto corneo a tutto spessore localizzato in zona 4 dell'unghione in seguito a compromissioni del microcircolo per compressione del corium tra 3^a falange e suola.



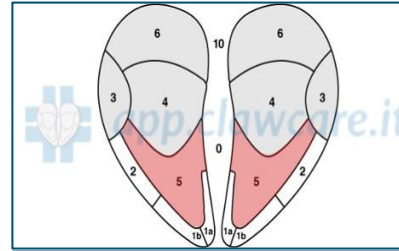
Ulcera soleare recente



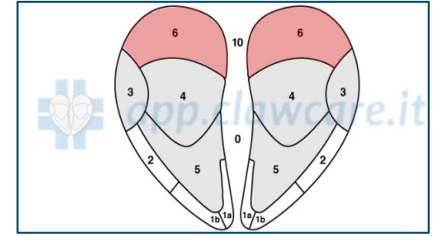
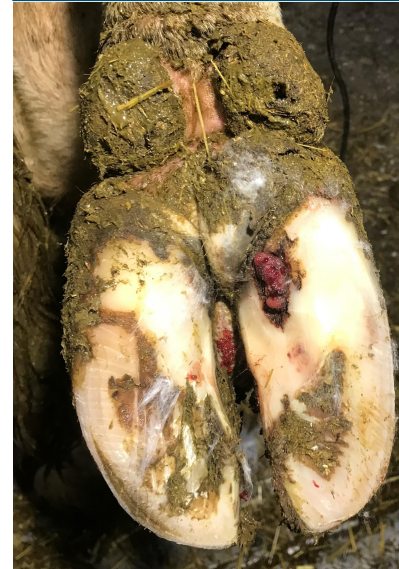Fase di cronicizzazione

Lesioni del corno meno frequenti

- Esposizione del corium vitale o necrotico in corrispondenza della punta.
- Si può arrivare alla necrosi con coinvolgimento della terza falange per infezione batterica secondaria.



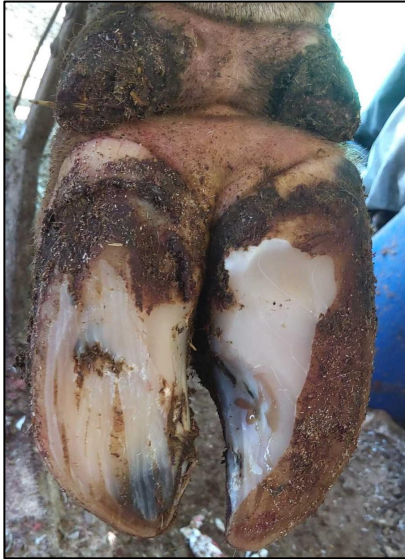Lesione dell'apice



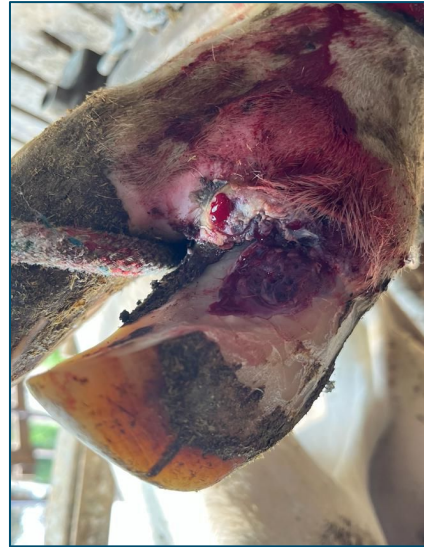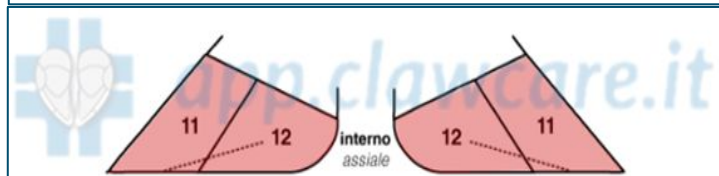
Lesione del tallone



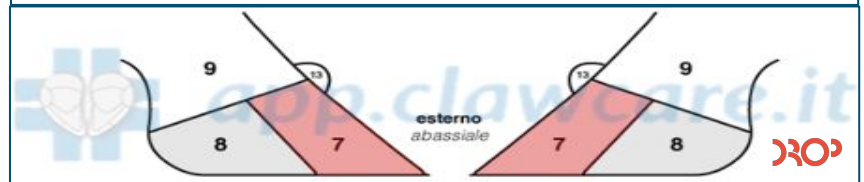
Lesioni del corno **meno** frequenti



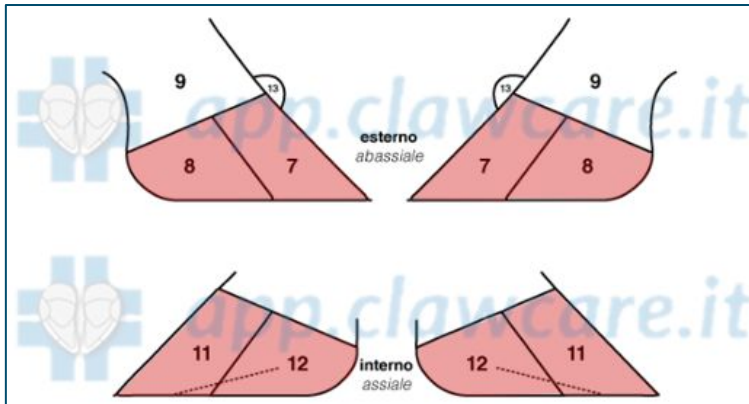
Fessure assiali



Lesioni della parete dorsale



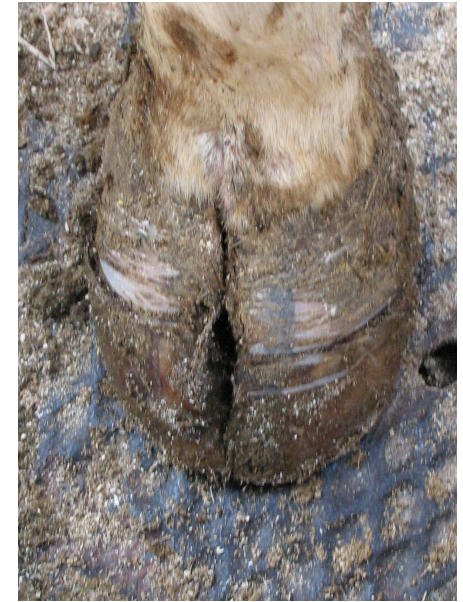Lesioni da distruzione del corno meno frequenti



- FESSURE ORIZZONTALI
- FESSURE VERTICALI

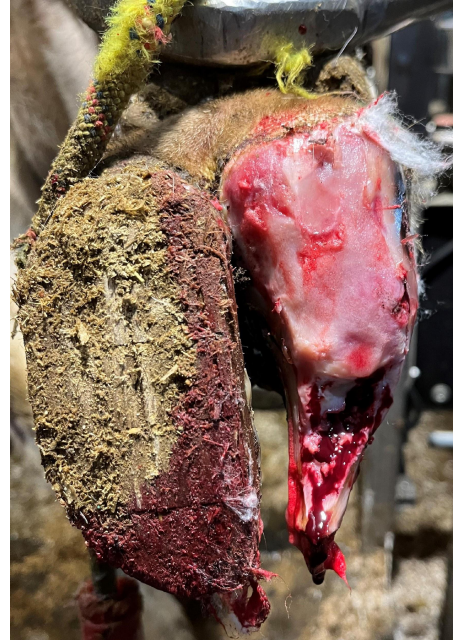
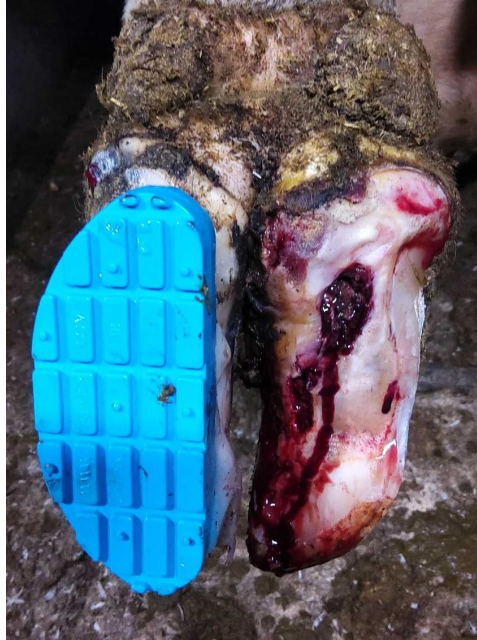
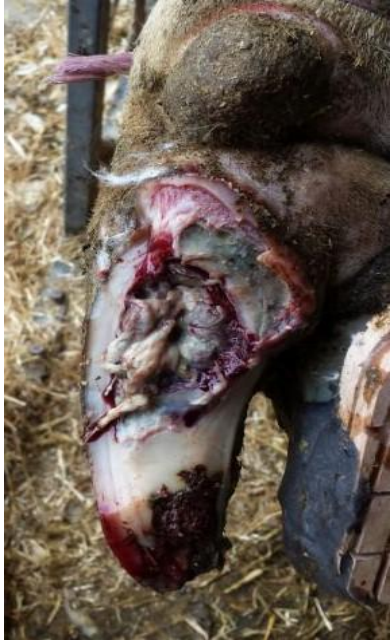Fessura verticale
zone 7-11



Fessura orizzontale
zone 7,8-11,12

Lesioni di corno **complicate**



- lesioni di corno con tessuti necrotici
- lesioni di corno interessano strutture profonde

Disordini podali predisponenti a lesioni del corno

Cavatappi

- Rotazione a spirale medialmente della terza falange
- Deviazione verso l'interno dell'appoggio in parete, in particolare verso suola e tallone

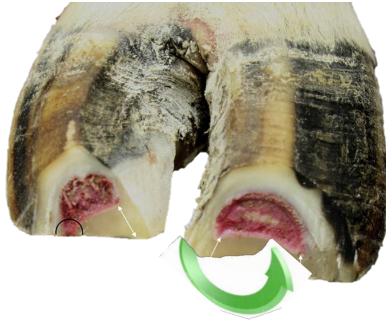
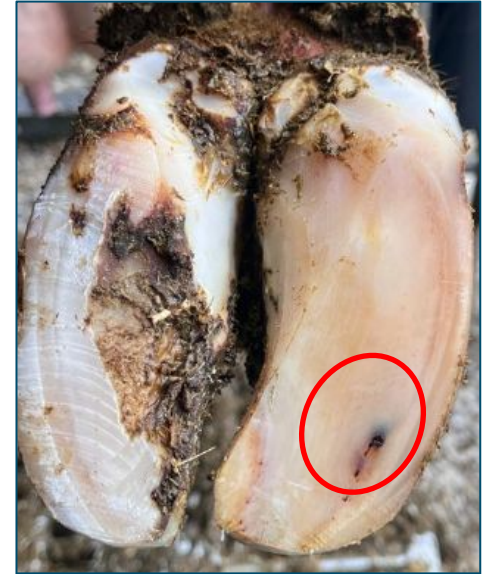
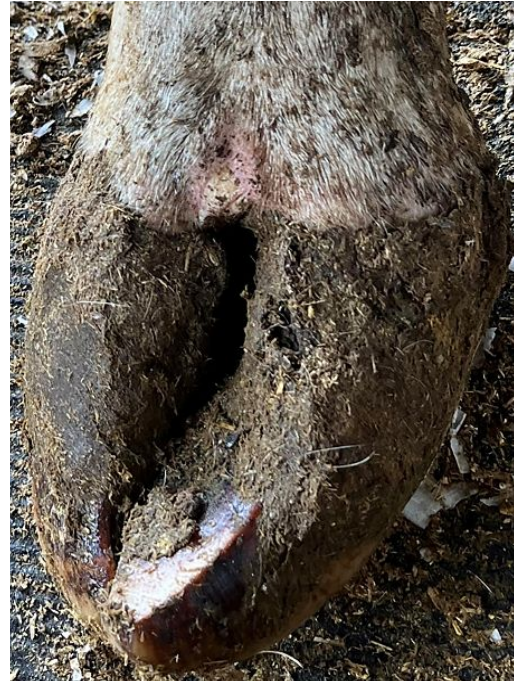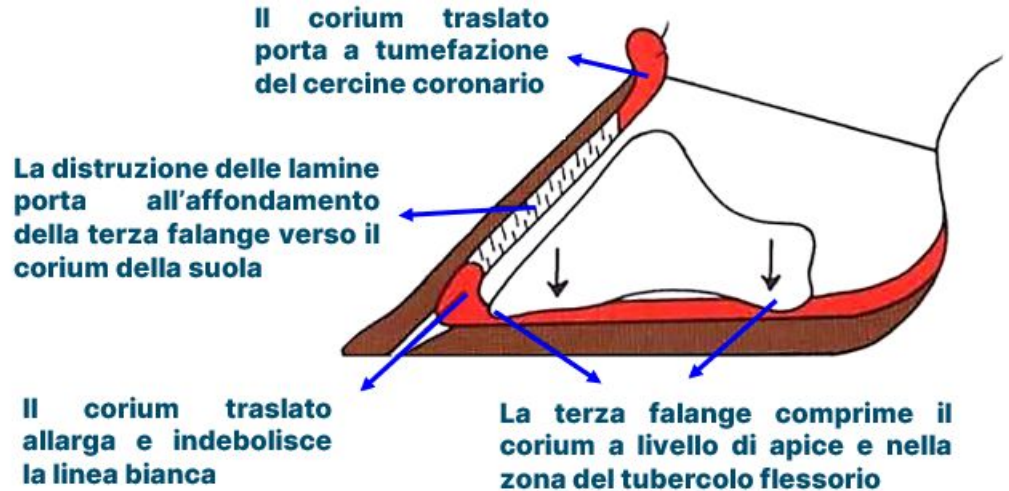
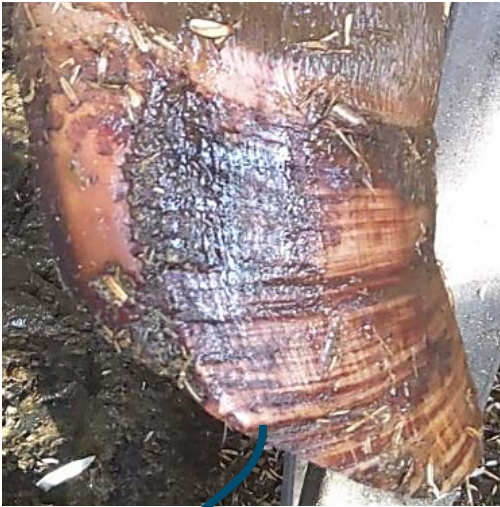Foto da van Amstel, 2017



Emorragia tipica del cavatappi

Disordini podali predisponenti a lesioni del corno

Laminite cronica



In corrispondenza delle cerchiature:

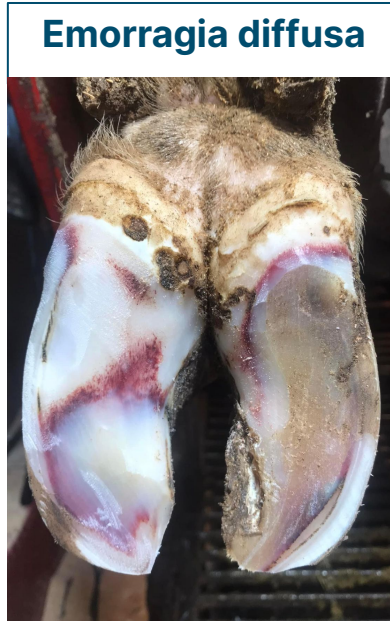- Parete più spessa
- Parete più debole, cedevole → ripercussioni anche sulla suola

Foto da Cattle lameness and hoofcare, Blowey 1993. Modificata

Disordini podali predisponenti a lesioni del corno – tanto altro...



**Fessurazioni della
linea bianca**



Emorragia diffusa



Iperconsumo

...to be continued → ICAR Claw Health Atlas

Grazie

Per informazioni:
info@dropacademy.eu

